

6-30-2017

A 30 Years Old Woman with Sepsis, Skin and Soft Tissue Infection, and Obesity

Franzeska ADM Widinartasari

Residen Ilmu Penyakit Dalam, Fakultas Kedokteran Universitas Diponegoro, RSUP Dr. Kariadi Semarang

Muhammad Ali Sodik

Divisi Thoraks-Vaskuler, Departemen Ilmu Bedah, Fakultas Kedokteran Universitas Diponegoro, RSUP Dr. Kariadi Semarang

Muchlis AU Sofro

Sub Divisi Tropik Infeksi, Departemen Ilmu Penyakit Dalam, Fakultas Kedokteran Universitas Diponegoro, RSUP Dr. Kariadi Semarang, muchlis.aus@gmail.com

Follow this and additional works at: <https://scholarhub.ui.ac.id/jpdi>



Part of the [Internal Medicine Commons](#)

Recommended Citation

Widinartasari, Franzeska ADM; Sodik, Muhammad Ali; and Sofro, Muchlis AU (2017) "A 30 Years Old Woman with Sepsis, Skin and Soft Tissue Infection, and Obesity," *Jurnal Penyakit Dalam Indonesia*: Vol. 4: Iss. 2, Article 8.

DOI: 10.7454/jpdi.v4i2.119

Available at: <https://scholarhub.ui.ac.id/jpdi/vol4/iss2/8>

This Case Report is brought to you for free and open access by UI Scholars Hub. It has been accepted for inclusion in *Jurnal Penyakit Dalam Indonesia* by an authorized editor of UI Scholars Hub.

Wanita 30 Tahun dengan Sepsis, Infeksi Kulit dan Jaringan Lunak, dan Obesitas

A 30 Years Old Woman with Sepsis, Skin and Soft Tissue Infection, and Obesity

Franzeska ADM Widinartasari¹, Muhammad Ali Sodiq², Muchlis AU Sofro³

¹Residen Ilmu Penyakit Dalam, Fakultas Kedokteran Universitas Diponegoro, RSUP Dr. Kariadi Semarang

²Divisi Thoraks-Vaskuler, Departemen Ilmu Bedah, Fakultas Kedokteran Universitas Diponegoro, RSUP Dr. Kariadi Semarang

³Sub Divisi Tropik Infeksi, Departemen Ilmu Penyakit Dalam, Fakultas Kedokteran Universitas Diponegoro, RSUP Dr. Kariadi Semarang

Korespondensi:

Muchlis AU Sofro. Sub Divisi Tropik Infeksi Departemen Ilmu Penyakit Dalam, Fakultas Kedokteran Universitas Diponegoro, RSUP Dr. Kariadi Semarang. Email: muchlis.aus@gmail.com

ABSTRAK

Obesitas meningkatkan morbiditas dan mortalitas melalui efeknya terhadap hampir semua sistem kekebalan tubuh manusia. Obesitas memiliki efek terhadap respon imun sehingga meningkatkan kerentanan terhadap infeksi. β lactamase adalah enzim bakterial yang menginaktivasi antibiotik β -lactam dengan cara hidrolisis. Salah satu kelompok penghasil β lactamases, yaitu *extended-spectrum β lactamases* (ESBLs), memiliki kemampuan untuk menghidrolisis dan menyebabkan resistensi terhadap berbagai antibiotik terbaru. Manajemen infeksi kulit dan jaringan lunak (*skin and soft tissue infection/SSTI*) dengan infeksi polimikrobal dan *multi drug resistance* dapat menjadi suatu masalah yang menantang. Kami melaporkan sebuah kasus mengenai pasien obesitas dengan SSTI polimikrobal. bPasien tersebut menunjukkan tanda dan gejala klinis sepsis dengan gangguan ginjal akut. Dengan resusitasi cairan, pemberian antibiotik dini, dan tindakan bedah, pasien mengalami perbaikan klinis. Kunci untuk manajemen pasien dengan SSTI yang berat memerlukan kewaspadaan awal dan tindakan *debridement* bedah. Klinisi perlu mempertimbangkan terapi antibiotik empiris kombinasi dini pada SSTI.

Kata Kunci: ESBL, infeksi, jaringan lunak, kulit, obesitas, saluran kencing, sepsis

ABSTRACT

Obesity increases morbidity and mortality through its multiple effects on nearly every human system. Obesity has effect on the immune response which leads to susceptibility to infections. β lactamases are bacterial enzymes that inactivate β -lactam antibiotics by hydrolysis. One group of β lactamases, *extended-spectrum β lactamases* (ESBLs), have the ability to hydrolyse and cause resistance to various types of the newer β -lactam antibiotics. The management of skin and soft tissue infection with polymicrobial infection and multi drug resistance can be challenging problem. We present a case of an obese patient with polymicrobial SSTI. bPatient showed clinical sign of sepsis with acute kidney injury. With fluid resuscitation, early antibiotic administration and surgical treatment, she gained clinical improvement. The key to successful management of patients with severe skin and soft tissue infection are early recognition and complete surgical debridement. Clinicians need to consider appropriate early empirical antibiotic combination therapy coverage or the use of combination therapy to treat SSTI.

Keywords: ESBL, infection, obesity, sepsis, skin, soft tissue, urinary tract

PENDAHULUAN

Obesitas meningkatkan morbiditas dan mortalitas melalui efeknya pada hampir semua sistem imun manusia. Obesitas memiliki efek pada sistem imun melalui berbagai mediator imun, yang menyebabkan kerentanan terhadap infeksi. Data mengenai kejadian infeksi, khususnya infeksi komunitas pada pasien obesitas saat ini masih terbatas. Data yang tersedia menunjukkan bahwa pasien obesitas

lebih rentan untuk terjadinya berbagai jenis infeksi daripada pasien dengan berat badan normal.¹

Pada kuman patogen Gram negatif, produksi β -lactamase masih merupakan faktor yang penting untuk terjadinya resistensi terhadap antibiotik β -lactam. β lactamase merupakan enzim bakterial yang menginaktivasi antibiotik dengan cara hidrolisis, sehingga menghasilkan komponen antibiotik yang

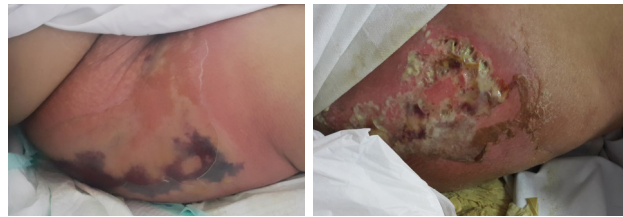
tidak efektif. Salah satu kelompok β lactamase, yaitu *extended-spectrum β lactamases* (ESBLs), memiliki kemampuan untuk menghidrolisis dan menyebabkan resistensi terhadap berbagai jenis antibiotik β -lactam jenis baru, termasuk *expanded-spectrum* (atau generasi ketiga) sefalosporin (misalnya: sefotaksim, seftriakson, seftazidim) dan monobaktam (misal: aztreonam). Namun, tidak dengan sefamisin (misal: cefoksitin dan cefotetan) dan karbapenem (misal: imipenem, meropenem, dan ertapenem).²

Organisme yang memproduksi ESBL masih merupakan salah satu penyebab kegagalan terapi dengan sefalosporin dan menyebabkan konsekuensi yang serius untuk pengendalian infeksi.³ Laboratorium mikrobiologi klinis berperan penting dalam mendeteksi dan melaporkan organisme yang menghasilkan ESBL. Manajemen infeksi kulit dan jaringan lunak dengan infeksi polimikrobal dan *multi drug resistance* dapat menjadi problem yang menantang. Kami melaporkan sebuah kasus pasien obesitas dengan SSTI polimikrobal.

ILUSTRASI KASUS

Seorang wanita berusia 30 tahun datang ke Instalasi Gawat Darurat (IGD) dengan nyeri dan bengkak pada paha kanan. Pasien tersebut sebelumnya telah dirawat di rumah sakit lain dengan keluhan yang sama. Pasien tidak memiliki riwayat penyakit diabetes melitus, trauma pada kaki kanan, ataupun riwayat penyakit sumbatan pembuluh darah.

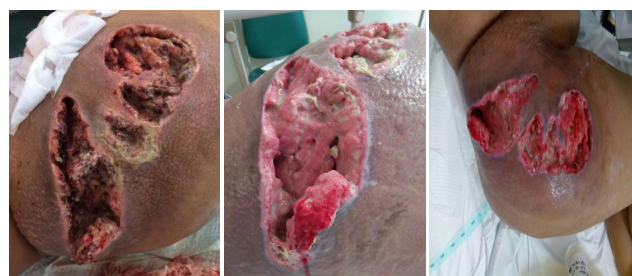Pada pemeriksaan, pasien tampak somnolen, afebris ($36,7^{\circ}\text{C}$), hipotensi (90/50 mmHg), takikardi (110x/menit) dengan edema *non pitting* dan abrasi superfisial pada paha kanannya (Gambar 1-2). Waktu pengisian kapiler masih dalam batas normal, dan pulsasi arteri distal masih ditemukan pada kedua ekstremitas inferior. Indeks massa tubuh (IMT) $33,4\text{ kg/m}^2$. Pemeriksaan dada dan abdomen dalam batas normal. Pemeriksaan laboratorium awal menunjukkan adanya anemia (Hb 10,2 g/dL), leukosit $39 \times 10^3/\text{L}$, albumin 2,3 g/dL, prokalsitonin 40,86 dan gangguan fungsi ginjal dengan ureum 231 mg/dL dan kreatinin 4,6 mg/dL. Pemeriksaan urinalisis menunjukkan adanya hematuria, piuria, dengan leukosit esterase 500/uL tanpa adanya gejala infeksi saluran kemih. Pasien diberikan resusitasi cairan dan dikelola sebagai sepsis. Pasien diperiksa kultur darah, kultur urin, serta dilakukan pemeriksaan swab dan kultur pada paha kanan. Terapi antibiotik empiris mulai diberikan dengan ampisilin 1 gr/8 jam intravena dan klindamisin 300 mg/8 jam peroral mengingat adanya kecurigaan ke arah selulitis.



Gambar 1 Selulitis pada paha kanan pasien usia 30 tahun. Lesi awalnya tampak sebagai abrasi superfisial dan bengkak pada paha kanan, kemudian berkembang menjadi selulitis

Pemeriksaan rontgen paha kanan menunjukkan adanya massa jaringan lunak pada regio femoral tanpa adanya tanda osteomyelitis ataupun abnormalitas lain yang tampak pada tulang. Pemeriksaan ultrasonografi abdomen menunjukkan adanya hepatomegali dengan *fatty liver grade 1*, tidak tampak adanya kelainan maupun proses kronis ginjal. Pemantauan hemodinamik dan fungsi ginjal menunjukkan perbaikan dengan tekanan darah normal (110/70 mmHg), ureum 297 mg/dL, dan kreatinin 1,09 mg/dL.

Pada hari ketiga perawatan, paha kanan pasien tampak semakin membesar, dengan permukaan kulit tampak eritematosa dan nyeri bila disentuh, tanpa terdapat indurasi ataupun bula. Pasien dikonsultasikan ke bagian bedah thorakovaskuler untuk tindakan *debridement*. Tindakan *debridement* dilakukan pada hari kedelapan perawatan (Gambar 3). Jaringan subkutan dikirimkan untuk pemeriksaan mikroskopis, kultur dan sensitivitas, serta pemeriksaan histopatologis.



Gambar 2. Paha kanan pasien setelah dilakukan tindakan *debridement*

Hasil pemeriksaan laboratorium setelah tindakan *debridement* (hari perawatan kesepuluh) menunjukkan adanya anemia sedang dengan hemoglobin 7,3 g/dL dan leukosit 10,1 g/dL. Anemia pada pasien ini dipikirkan karena adanya perdarahan, dan pasien diberikan transfusi darah. Fungsi ginjal tampak semakin membaik dengan ureum 43 mg/dl dan kreatinin 0,85 mg/dL. Hal tersebut menunjukkan bahwa pasien ini sebelumnya mengalami gagal ginjal akut, kemungkinan sekunder akibat sepsis.

Hasil kultur swab sebelum *debridement* menunjukkan adanya pertumbuhan *Acinetobacter baumannii*, dengan

multi drug resistance terhadap ampicilin, sefazolin, aztreonam, nitrofurantoin, dan fosfomicin. Kuman tersebut masih sensitif terhadap ampicillin-sulbaktam, piperacillin tazobactam, seftazidim, sefepim, meropenem, amikasin, gentamisin, siprofloksasin, tigesiklin, dan trimethoprim/sulfametoksazol. Terapi antibiotik pada pasien ini diganti menjadi siprofloksasin 400 mg/12 jam intravena dan klindamisin 300 mg/8 jam per oral.

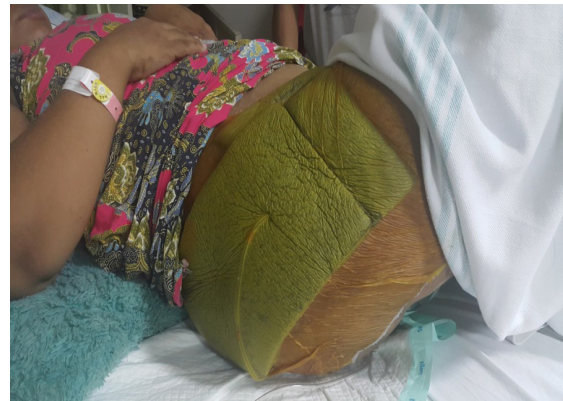Hasil pemeriksaan kultur *swab* saat tindakan *debridement* (4 hari setelah kultur pertama) menunjukkan adanya pertumbuhan *Escherichia coli* dengan *extended spectrum beta lactamase* (ESBL), dengan *multi drug resistance* terhadap ampicilin, ampicilin-sulbaktam, seftriakson, seftazidim, sefepim, siprofloksasin, gentamisin, sefazolin, dan trimethoprim/ sulfametoksazol. Kuman tersebut masih sensitif terhadap piperasillin tazobactam, ertapenem, meropenem, amikasin, tigesiklin, fosfomisin, dan sefooperazon-sulbaktam.

Hasil pemeriksaan kultur darah dua tempat menunjukkan tidak adanya pertumbuhan kuman, namun pemeriksaan kultur urin menunjukkan adanya pertumbuhan *Escherichia coli* (100.000 cfu) dengan *extended spectrum beta lactamase*, serta *multi drug resistance* terhadap ampicilin, ampicilin-sulbaktam, seftriakson, seftazidim, sefepim, siprofloksasin, gentamisin, cefazolin, dan trimethoprim/sulfametoksazol. Kuman tersebut masih sensitif terhadap piperasillin tazobactam, ertapenem, meropenem, amikasin, tigesiklin, fosfomisin, dan sefooperazon-sulbaktam. Terapi antibiotik pada pasien ini ditambah dengan amikasin 500 mg/12 jam intravena selama tujuh hari untuk penanganan infeksi saluran kemih. Pemeriksaan histopatologi jaringan subkutan yang diambil saat tindakan *debridement* menunjukkan radang kronis granulomatososa, sesuai dengan selulitis.

Pada hari kelima setelah tindakan *debridement*, paha kanan pasien masih tampak bengkak, dengan tampak adanya jaringan nekrotik. Bagian bedah torakovaskuler memutuskan untuk dilakukan tindakan *debridement* ulang. Selain itu, dilakukan perawatan luka dengan *vacuum assisted closure* (VAC) *dressing*.

Tindakan bedah baru dilakukan empat hari kemudian karena menunggu persetujuan dan persiapan peralatan yang diperlukan. Pada saat pembedahan, tidak tampak adanya abses, namun terdapat jaringan nekrotik dan edema subkutan. Tindakan bedah meliputi *debridement* sirkumferensial jaringan nekrotik serta *washout* pada luka di paha kanan pasien. Luka pasca operasi dikelola dengan *vacuum assisted closure* (VAC) *dressing* (Gambar 3) dan terapi antibiotik dilanjutkan. Luka pasien menunjukkan adanya perbaikan setelah dirawat dengan VAC *dressing*.

Selanjutnya, pasien dikonsultasikan ke bagian bedah plastik untuk penutupan luka.



Gambar 3. Paha kanan pasien setelah dipasang VAC *dressing*

DISKUSI

Kasus ini menggaris bawahi fakta bahwa obesitas dapat menjadi faktor predisposisi untuk terjadinya infeksi jaringan lunak yang berat. Obesitas merupakan hasil interaksi dari faktor-faktor genetik dan lingkungan. Berdasarkan penelitian yang pernah dilakukan, sekitar 60-70% variasi IMT merupakan akibat dari faktor-faktor lingkungan dan 30-40% merupakan akibat faktor-faktor genetik. Sumbangan faktor lingkungan terhadap obesitas telah diketahui dengan jelas. Pilihan diet, status sosioekonomi, dan faktor perilaku seperti inaktivitas merupakan faktor-faktor yang penting pada pasien obesitas.⁴

Obesitas merupakan hasil dari ketidakseimbangan kronis antara asupan makanan dan pengeluaran energi. Secara spesifik, terdapat tiga faktor metabolik yang dilaporkan dapat memprediksi kenaikan berat badan, yaitu: (1) pengeluaran energi yang rendah akibat gaya hidup sedenter; (2) *high respiratory quotient* (rasio karbohidrat dibanding oksidasi lemak); dan (3) tingkat aktivitas fisik yang rendah.⁵

Telah diketahui bahwa jaringan adiposa ikut berperan aktif dalam inflamasi dan imunitas, dengan menghasilkan dan melepaskan berbagai faktor proinflamasi dan anti-inflamasi, termasuk leptin dan adiponektin, serta sitokin dan *chemokines*.¹ Sementara itu, adiponektin merupakan immunosupresif yang poten, sedangkan leptin mengaktifasi netrofil *polymorphonuclear*, dengan menggunakan aktivitas proliferasi dan anti-apoptotik limfosit T, memengaruhi produksi sitokin, meregulasi aktivasi monosit/makrofag, dan berkontribusi pada penyembuhan luka.⁶⁻⁸ Induksi leptin tampaknya merupakan komponen protektif terhadap respon imun dan defisiensi leptin genetik pada manusia telah dikaitkan dengan peningkatan mortalitas akibat infeksi.^{9,10}

Obesitas berkaitan dengan sejumlah efek pada fisiologi kulit, termasuk efeknya pada fungsi pelindung kulit, kelenjar sebaceous dan produksi sebum, kelenjar keringat, limfatik, struktur dan fungsi kolagen, penyembuhan luka, mikrosirkulasi dan makrosirkulasi, serta lemak subkutan. Obesitas juga berkaitan dengan sejumlah perubahan pada fungsi pelindung kulit. Loffler, dkk.¹¹ menggunakan metode *bioengineering* untuk menyelidiki hubungan antara IMT dan fungsi epidermal. Pada penelitian tersebut didapatkan bahwa orang dengan obesitas menunjukkan peningkatan *transepidermal water loss* dan eritema dibandingkan dengan kontrol, menunjukkan adanya gangguan fungsi pelindung epidermis.

Bukti menunjukkan bahwa suplai vaskuler turut terganggu pada orang dengan obesitas. Obesitas memengaruhi makrosirkulasi maupun mikrosirkulasi. Obesitas berkaitan dengan sejumlah penyakit kulit.⁵ Penelitian kasus kontrol menunjukkan adanya peningkatan risiko selulitis dan infeksi kulit pada pasien *overweight* dan obesitas.¹²

Angka kejadian infeksi kulit dilaporkan lebih tinggi pada pasien obesitas bila dibandingkan dengan pasien yang tidak obesitas. Intertigo, kandidiasis, furunkulosis, eritrasma, tinea cruris, dan folikulitis merupakan infeksi kulit yang sering ditemukan pada pasien obesitas, sementara selulitis, *necrotizing fasciitis*, dan gas gangren juga kadang dijumpai. Infeksi jamur di kaki—misalnya tinea pedis dan *onychomycosis*—lebih umum dijumpai pada pasien obesitas dan pada jangka panjang dapat merupakan faktor predisposisi untuk terjadinya selulitis bakterial akut pada ekstremitas inferior.¹³⁻¹⁵

Bjornsdottir, dkk.¹⁶ dalam sebuah penelitian kasus kontrol prospektif menunjukkan obesitas sebagai faktor risiko untuk terjadinya selulitis pada model univariat, namun pada model multivariat temuan ini tidak lagi tampak setelah mengendalikan faktor-faktor lainnya. Selulitis pada wanita terutama terjadi di paha, pantat, regio pelvis, dan abdomen. Selulitis dicirikan dengan lekukan kulit dan perubahan lain pada topografi kulit, dan kadang dapat menyerupai gambaran kulit jeruk. Selulitis terutama terjadi karena perubahan pada epidermis dan terjadinya perubahan pada jaringan adiposa. Meskipun selulitis kadangkala muncul pada pasien sehat, tanpa obesitas, namun selulitis dieksarbaseasi oleh obesitas.¹⁷

Organisme yang memproduksi ESBL merupakan tantangan tersendiri bagi ahli mikrobiologi klinis, klinisi, petugas pengendali infeksi, dan ilmuwan penemu antibiotik. ESBL merupakan suatu enzim bakterial yang dapat menghidrolisis penisilin, sefalosporin spektrum luas, dan monobaktam, dan secara umum diturunkan dari

enzim tipe TEM dan SHV. ESBL seringkali terletak di plasmid yang dapat ditransfer dari satu *strain* ke *strain* yang lain dan diantara spesies bakteri yang berbeda. Meskipun prevalensi ESBL tidak diketahui, namun prevalensinya jelas meningkat, dan pada beberapa negara sekitar 10-40% strain *Escherichia coli* dan *Klebsiella pneumoniae* mengekspresikan ESBL. *Enterobacteriaceae* penghasil ESBL telah bertanggung jawab atas sejumlah kejadian luar biasa infeksi di seluruh dunia dan merupakan ancaman terhadap pengendalian infeksi.¹⁸

Multiple drug resistance ini memiliki implikasi penting dalam pemilihan terapi antibiotik empiris yang adekuat. Isu selanjutnya yang berkaitan dengan terapi infeksi akibat bakteri penghasil ESBL yaitu meskipun agen antibiotik yang dipilih memiliki efek terhadap bakteri tersebut secara *in vitro* (ketika dilakukan pemeriksaan di laboratorium), namun efikasi klinisnya pada pasien tidak selalu terjamin. Beberapa penelitian telah mencatat penurunan efek klinis dari antibiotik β -laktam terhadap bakteri penghasil ESBL, meskipun hasil pemeriksaan *in vitro* *susceptible*. Sedangkan, penelitian lain menunjukkan keluaran klinis yang baik dengan menggunakan kombinasi β -laktam- β -laktamase inhibitor.¹⁹

Golongan karbapenem, termasuk imipenem, meropenem, dan ertapenem, telah menjadi golongan obat pilihan pertama untuk terapi infeksi berat yang disebabkan oleh *Enterobacteriaceae* penghasil ESBL. Obat-obat tersebut sangat stabil dari hidrolisis oleh ESBL, didistribusikan ke jaringan tubuh dalam konsentrasi tinggi, dan tidak memiliki efek inokulum.²⁰ Hal-hal yang mengurangi penggunaan golongan antibiotik ini adalah biaya yang tinggi, perlunya rute parenteral untuk pemberian obat, dan aktivitas spektrum luas yang dapat mencetuskan infeksi jamur dan bakteri dengan potensi resisten terhadap karbapenem.²¹

Dari segi farmakologi, perbedaan metabolisme obat di antara individu dengan obesitas mulai diperhatikan. Volume distribusi (Vd) pada pasien obesitas berbeda dengan pasien normal. Untuk antibiotik lipofilik (misal: fluorokuinolon dan makrolida), Vd umumnya meningkat pada pasien obesitas oleh karena adanya peningkatan jaringan lemak. Vd untuk antibiotik hidrofilik (misal: β -laktam dan aminoglikosida) juga meningkat oleh karena air menyusun 30% dari jaringan lemak sehingga meningkatkan *lean body weight*. Hanya sedikit yang diketahui mengenai metabolisme di hepar, meskipun infiltrasi lemak ke hepar dan peningkatan aktivitas jalur sitokrom P450 menyebabkan perubahan metabolisme pada obesitas. Laju filtrasi glomerulus juga meningkat pada pasien obesitas.²²

Terapi antibiotik pada pasien obesitas dengan SSTI merupakan hal yang penting karena efikasi antibiotik bergantung pencapaian target kadarnya di jaringan yang terinfeksi. Selain itu, jaringan lemak subkutan seringkali terlibat pada SSTI. Secara umum, penisilin dan sefalosporin dianjurkan untuk digunakan dalam dosis tertinggi yang diperbolehkan karena toksisitas dan efek samping yang relatif ringan.^{22,23}

Vacuum Asisted Closure (VAC) merupakan salah satu modalitas untuk penanganan luka kompleks. Sejumlah teori telah dikembangkan untuk menjelaskan dasar fisiologi untuk peningkatan keluaran klinis yang dicapai dengan VAC. Sebuah teori mengusulkan bahwa penggunaan *suction* untuk mengevakuasi cairan interstitial dan debris seluler serta mengurangi edema lokal, menurunkan kecenderungan terjadinya infeksi luka. Selain itu, tekanan hipobarik yang dihasilkan dan peningkatan aliran darah ke arah luka tampak mempercepat pembentukan jaringan granulasi. Hal yang menarik yaitu penggunaan intermiten tekanan subatmosferik menunjukkan hasil yang lebih baik yang kemungkinan disebabkan desensitisasi seluler yang terjadi akibat paparan terhadap tekanan subatmosferik secara berkelanjutan.²⁵⁻²⁸ Meskipun tampaknya masing-masing faktor tersebut berperan dalam kerja VAC, mungkin penggunaan kekuatan mikromekanik di daerah luka merupakan dasar kerja VAC yang paling bermakna.²⁹

Pada SSTI yang relaps atau persisten, perlu dipertimbangkan adanya patogen penyebab infeksi yang lain. Kemungkinan terjadinya kontaminasi dari peralatan di ruang operasi merupakan penyebab potensial untuk infeksi ini. Keberhasilan terapi dengan *debridement* dan irigasi, dengan kombinasi terapi antibiotik berdampak pada pemulihan jangka panjang. Diagnosis infeksi jaringan lunak masih merupakan hal yang cukup sulit dan penilaian laktat pada cairan luka dapat membantu mengkonfirmasi dugaan adanya infeksi jaringan klinis, pada keadaan yang mana tanda klinisnya tidak khas.³⁰

Penanganan bedah pada pasien ini dilakukan dua kali selama pasien dirawat di rumah sakit dengan pemeriksaan histologi dan mikrobiologi berulang sebagai panduan dalam pemberian terapi antibiotik. Dengan penggunaan VAC *dressing* dan perbaikan klinis pada luka dengan nekrosis minimal, pasien juga menunjukkan perbaikan klinis umum. Tanda-tanda sepsis dengan gagal ginjal akut menunjukkan perbaikan setelah pemberian resusitasi cairan, terapi antibiotik, dan pengendalian sumber infeksi. Sebuah penelitian pada pasien dengan komplikasi SSTI menunjukkan kerentanan pada pasien dengan adanya penyakit komorbid (42,6%), intervensi bedah sebelumnya (43,4%), infeksi yang lebih berat seperti bakteremia

(51,6%), keterlibatan fascia (49,0%), dan pada pasien yang dirawat di ruang rawat intensif (56,2%).³¹

Kunci keberhasilan manajemen pasien dengan SSTI adalah kewaspadaan awal dan tindakan bedah dengan *complete surgical debridement*. Pemberian antibiotik spektrum luas seawal mungkin perlu dipertimbangkan sesuai kemungkinan patogen yang berpotensi menyebabkan infeksi. Manajemen perawatan kritis, seperti resusitasi cairan, *end-organ support*, manajemen nyeri, dukungan nutrisi, dan perawatan luka merupakan hal yang penting pada pasien SSTI. Rekonstruksi jaringan lunak dapat dipertimbangkan untuk mencapai perbaikan fungsional maupun kosmetik.³²

SIMPULAN

Obesitas dapat menjadi faktor predisposisi untuk terjadinya infeksi yang berat, seperti infeksi kulit dan jaringan lunak. Kunci untuk manajemen pasien dengan SSTI yang berat memerlukan kewaspadaan awal dan tindakan *debridement* bedah. Klinisi perlu mempertimbangkan terapi antibiotik empiris kombinasi dini pada SSTI.

DAFTAR PUSTAKA

1. Falagas ME, Kompoti M. Obesity and infection. *Lancet Infect Dis*. 2006;6(7):438-46.
2. Bradford PA. Extended-spectrum β -lactamases in the 21st century: characterization, epidemiology, and detection of this important resistance threat. *Clin Microbiol Rev*. 2001;14(4):933-51.
3. Paterson DL, Bonomo RA. Extended-spectrum β -lactamases: a clinical update. *Clin Microbiol Rev*. 2005;18(4):657-86.
4. Pi-Sunyer FX. The obesity epidemic: pathophysiology and consequences of obesity. *Obes Res*. 2002;10(Suppl 2):97S-104S.
5. Yosipovitch G, DeVore A, Dawn A. Obesity and the skin: Skin physiology and skin manifestations of obesity. *J Am Acad Dermatol*. 2007;56(6):901-16.
6. Fantuzzi G. Adipose tissue, adipokines, and inflammation. *J Allergy Clin Immunol*. 2005;115(5):911-9.
7. Wolf AM, Wolf D, Rumpold H, Enrich B, Tilg H. Adiponectin induces the anti-inflammatory cytokines IL-10 and IL-1RA in human leukocytes. *Biochem Biophys Res Commun*. 2004;323(2):630-5.
8. Zarkesh-Esfahani H, Pockley AG, Wu Z, Hellewell PG, Weetman AP, Ross RJ. Leptin indirectly activates human neutrophils via induction of TNF-alpha. *J Immunol*. 2004;172(3):1809-14.
9. Fantuzzi G, Faggioni R. Leptin in the regulation of immunity, inflammation, and hematopoiesis. *J Leukoc Biol*. 2000;68(4):437-46.
10. Ozata M, Ozdemir LC, Licinio J. Human leptin deficiency caused by a missense mutation: multiple endocrine defects, decreased sympathetic tone, and immune system dysfunction indicate new targets for leptin action, greater central than peripheral resistance to the effects of leptin, and spontaneous correction of leptin or leptin-mediated defects. *J Clin Endocrinol Metab*. 1999;84(10):3686-95.
11. Loffler H, Aramaki JU, Effendy I. The influence of body mass index on skin susceptibility to sodium lauryl sulphate. *Skin Res Technol*. 2002;8(1):19-22.
12. Dupuy A, Benchikhi H, Roujeau JC, Bernard P, Vaillant L, Chosidow O et al. Risk factors for erysipelas of the leg (cellulitis): case-control study. *BMJ*. 1999;318(7198):1591-4.
13. Garcia HL. Dermatological complications of obesity. *Am J Clin Dermatol*. 2002;3(7):497-506.

14. Chan MK, Chong LY; Achilles Project Working Group in Hong Kong. A prospective epidemiologic survey on the prevalence of foot disease in Hong Kong. *J Am Podiatr Med Assoc.* 2002;92(8):450–6.
15. Roujeau JC, Sigurgeirsson B, Kortling HC, Kerl H, Paul C. Chronic dermatomycoses of the foot as risk factors for acute bacterial cellulitis of the leg: a case-control study. *Dermatology.* 2004;209(4):301–7.
16. Bjornsdottir S, Gottfredsson M, Thorisdottir AS, Gunnarsson GB, Rikardsdottir H, Kristjansson M et al. Risk factors for acute cellulitis of the lower limb: a prospective case-control study. *Clin Infect Dis.* 2005;41(10):1416–22.
17. Rossi AB, Vergnanini AL. Cellulite: a review. *J Eur Acad Dermatol Venereol.* 2000;14(4):251–62.
18. Rupp ME, Fey PD. Extended spectrum beta-lactamase (ESBL)-producing Enterobacteriaceae: considerations for diagnosis, prevention and drug treatment. *Drugs.* 2003;63(4):353–65.
19. Pitout JDD, Laupland KB. Extended-spectrum β -lactamase-producing Enterobacteriaceae: an emerging public-health concern. *Lancet Infect Dis.* 2008;8(3):159–66.
20. Paterson DL. Recommendation for treatment of severe infections caused by Enterobacteriaceae producing extended-spectrum β -lactamases (ESBLs). *Clin Microbiol Infect.* 2000;6(9):460–3.
21. Meghan Theofiles M, Maxson J, Herges L, Marcelin A, dan Angstman KB. Cellulitis in Obesity: Adverse Outcomes Affected by Increases in Body Mass Index. *J Prim Care Community Health.* 2015; 6(4):233–8.
22. Janson B, Thursky K. Dosing of antibiotics in obesity. *Curr Opin Infect Dis.* 2012;25(6):634–49.
23. del Mar TM, Cartelle M, Pertega S, et al. Hospital outbreak caused by a carbapenem-resistant strain of *Acinetobacter baumannii*: patient prognosis and risk-factors for colonisation and infection. *Clin Microbiol Infect.* 2005;11(7):540–6.
24. Morykwas MJ, Argenta LC, Shelton-Brown EI, and McGuirt W. Vacuum-assisted closure: A new method for wound control and treatment—Animal studies and basic foundation. *Ann Plast Surg.* 1997;38(6):553–62.
25. Argenta LC, and Morykwas MJ. Vacuum-assisted closure: A new method for wound control and treatment. Clinical experience. *Ann Plast Surg.* 1997;38(6):563–76.
26. Armstrong DG, Lavery LA, Abu-Rumman P, Espensen EH, Vazquez JR, Nixon BP, et al. Outcomes of subatmospheric pressure dressing therapy on wounds of the diabetic foot. *Ostomy Wound Manage.* 2002;48(4):64–8.
27. Clare MP, Fitzgibbons TC, McMullen ST, Stice RC, Hayes DF, and Henkel L. Experience with the vacuum assisted closure negative pressure technique in the treatment of non-healing diabetic and dysvascular wounds. *Foot Ankle Int.* 2002;23(10):896–901.
28. Webb LX. New techniques in wound management: Vacuum-assisted wound closure. *J Am Acad Orthop Surg.* 2002;10(5):303–11.
29. Löffler M, Zieker D, Weinreich J, Löb S, Königsrainer I, Symons S, Bühler S, Königsrainer A, Northoff H, Beckert S. Wound fluid lactate concentration: a helpful marker for diagnosing soft-tissue infection in diabetic foot ulcers? Preliminary findings. *Diabet Med.* 2011;28(2):175–8.
30. Garau J, Ostermann H, Medina J, Avila M, McBride K, Blasi F, REACH study group. Current management of patients hospitalized with complicated skin and soft tissue infections across Europe (2010–2011): assessment of clinical practice patterns and real-life effectiveness of antibiotics from the REACH study. *Clin Microbiol Infect.* 2013;19(9):E377–85.
31. Phan HH, Cocanour CS. Necrotizing soft tissue infections in the intensive care unit. *Crit Care Med.* 2010;38(Suppl.9):S460–8.